

## ILLUSTRATIONS \*

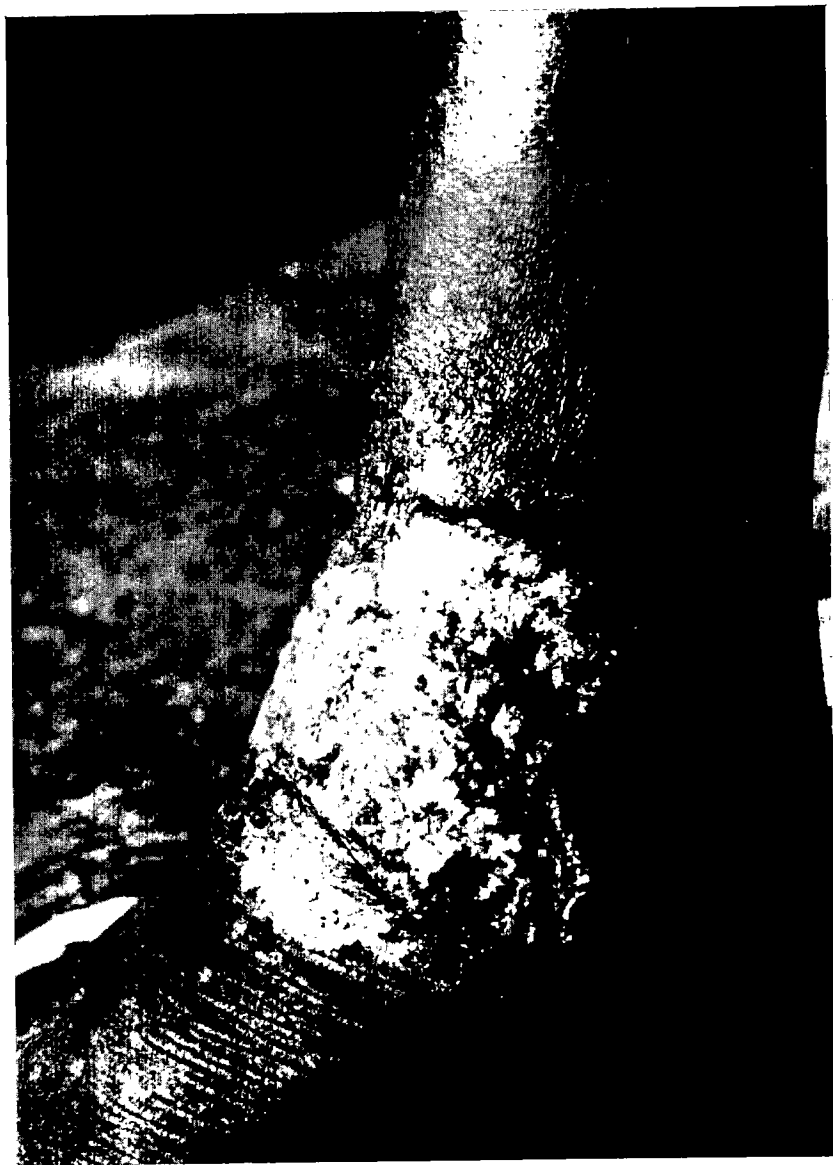---

\* The following illustrations were kindly provided by Dr. C. J. Hackett, Director, The Wellcome Museum of Medical Science, London, England; they have been grouped according to the field classification given in the footnote on page 255.

Les illustrations qui suivent sont dues à l'amabilité du Dr C. J. Hackett, Directeur, The Wellcome Museum of Medical Science, Londres. Elles ont été groupées selon la classification adoptée pour le travail pratique, qui figure en note à la page 256.

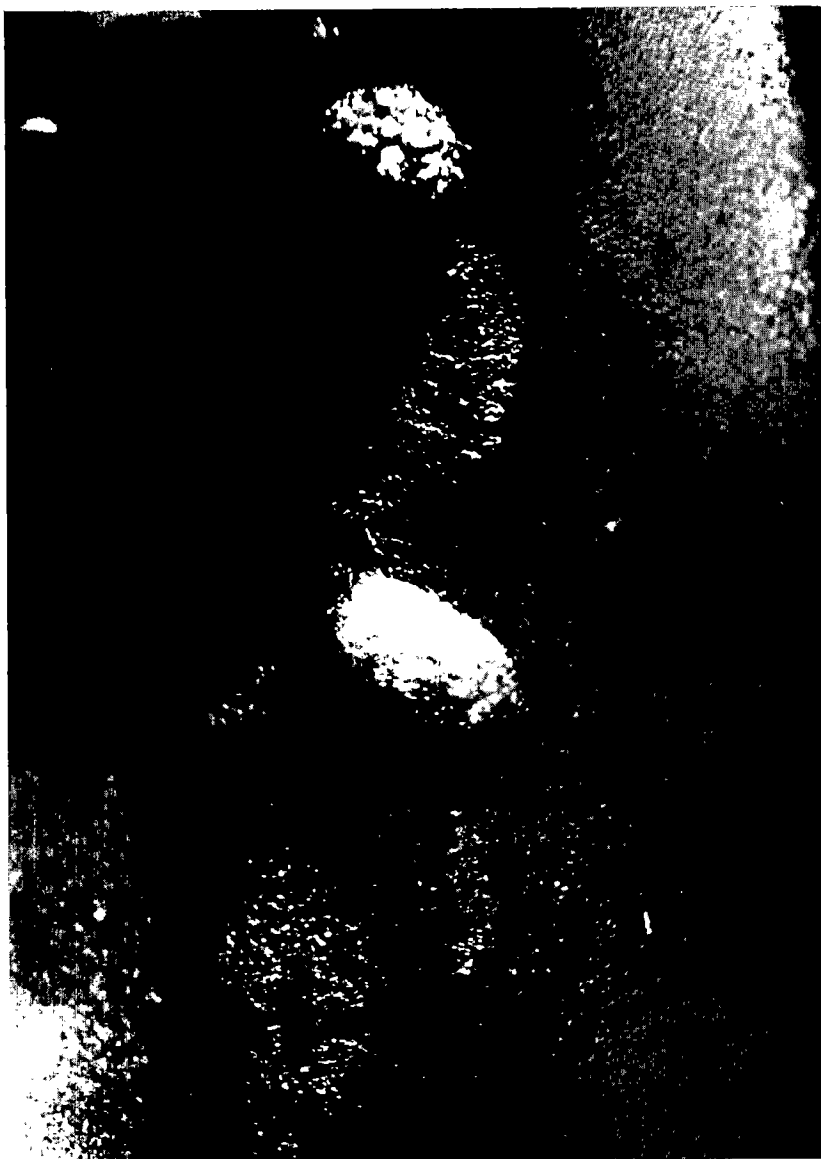

1. INITIAL LESION — LÉSION INITIALE

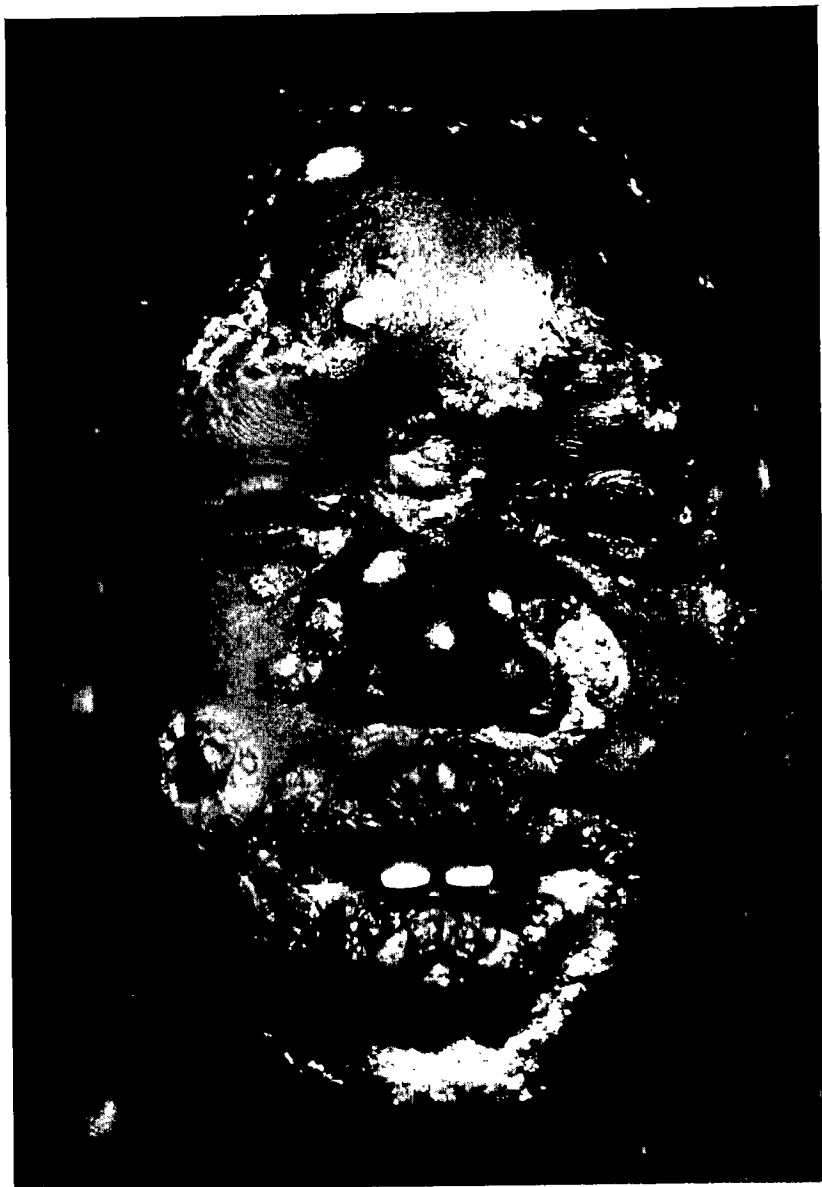

Initial lesion of right ankle — Lésion initiale de la cheville droite

2. MULTIPLE PAPILOMATA — PAPILOMES MULTIPLES

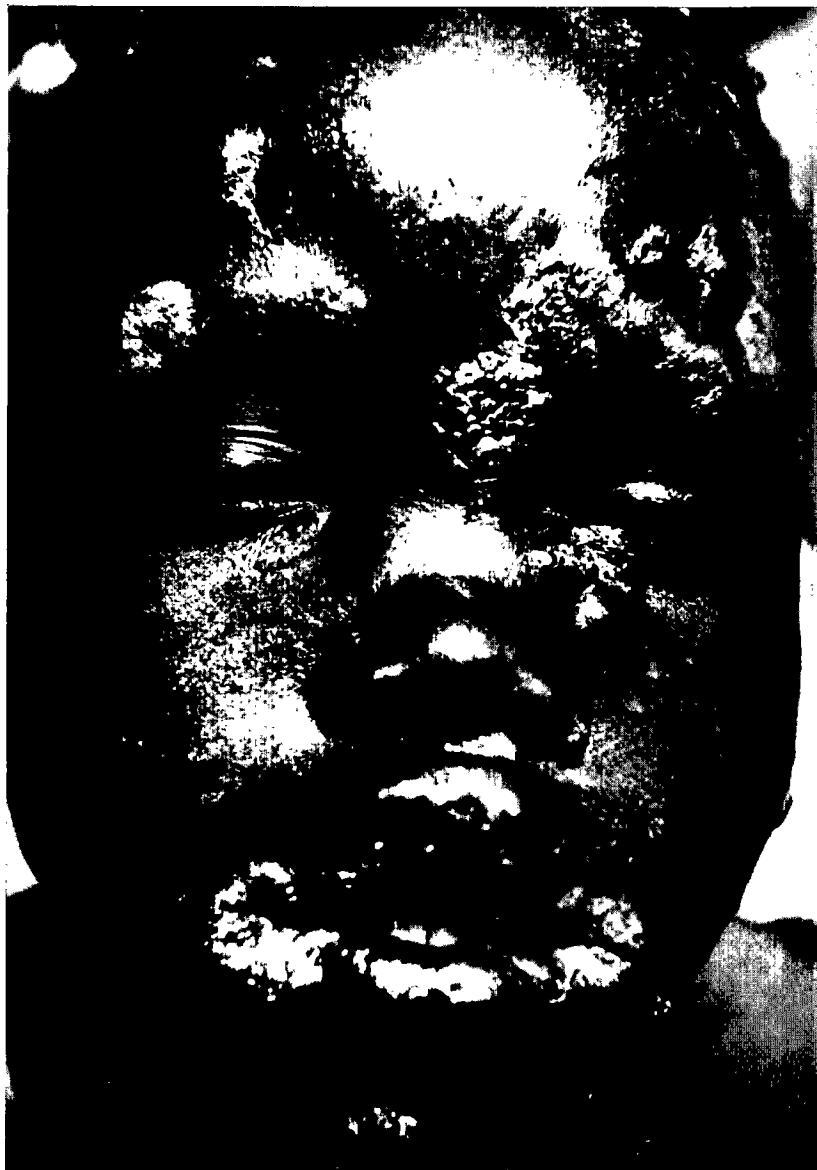

Typical papillomata in left axilla — Papillomes typiques de l'aisselle gauche



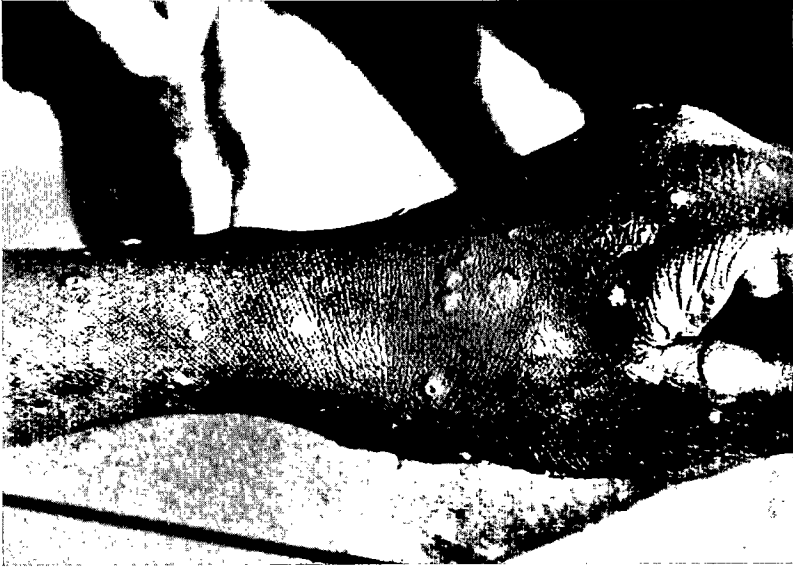Lesions in various stages of evolution — Lésions à divers stades d'évolution

4. MULTIPLE PAPILOMATA — PAPILOMES MULTIPLES



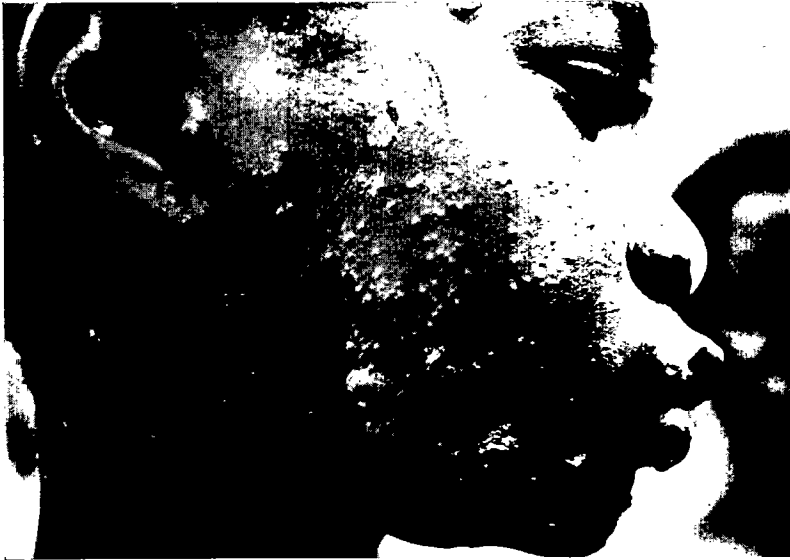Lesions in various stages of healing — Lésions à divers stades de cicatrisation

**5. MULTIPLE PAPILOMATA — PAPILLOMES MULTIPLES**




Some lesions healed — Quelques lésions cicatrisées

**6. MULTIPLE PAPILOMATA — PAPILLOMES MULTIPLES**



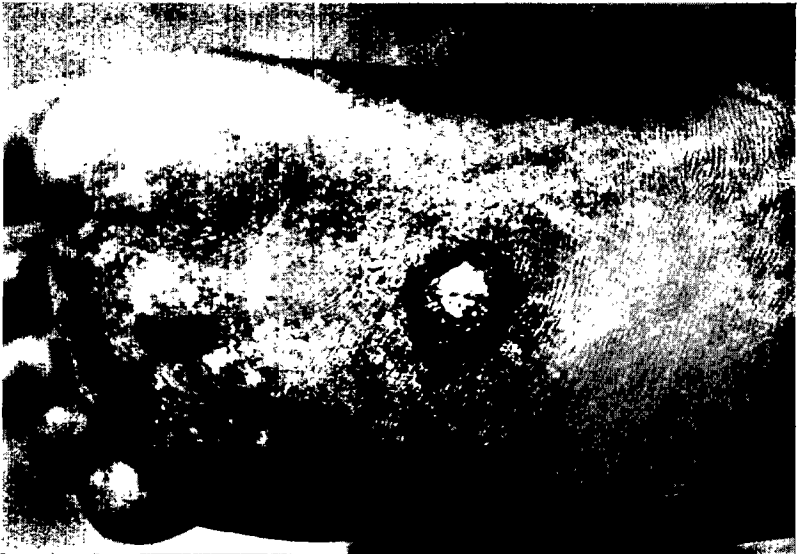
Note also presence of other early skin lesions —  
On remarque d'autres lésions cutanées récentes

## 7. MULTIPLE PAPILOMATA — PAPILOMES MULTIPLES

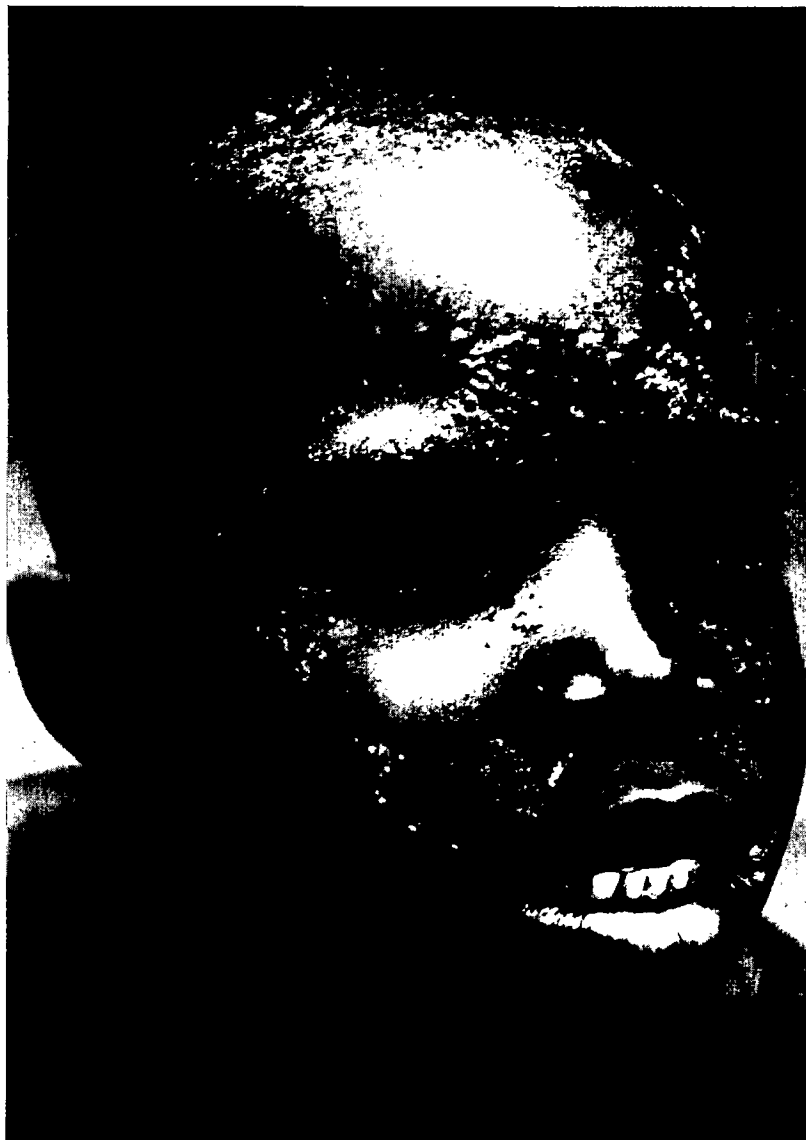

Note also other early skin lesions, including pigmented macules with desquamating margins, on outer surface of right thigh — On remarque aussi d'autres lésions récentes de la peau, y compris des macules pigmentées avec desquamation marginale, sur la face externe de la cuisse droite

## 8. MULTIPLE PAPILOMATA — PAPILOMES MULTIPLES

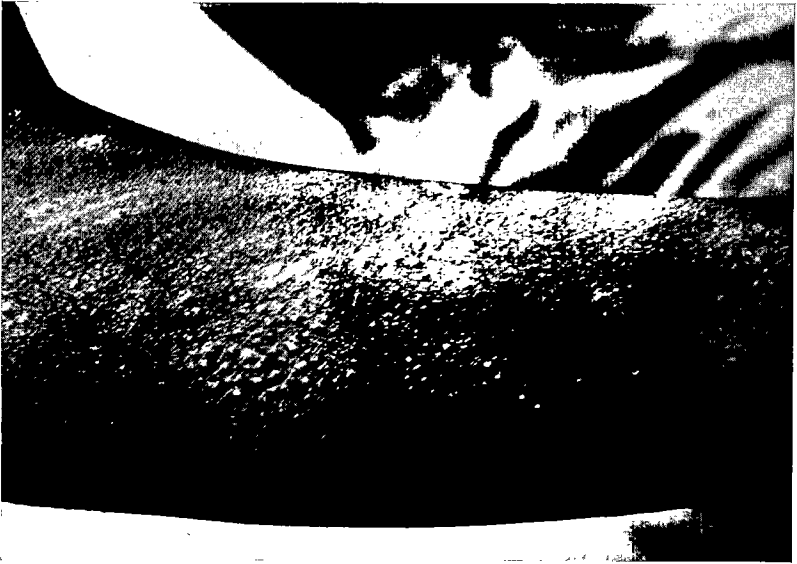

Plantar papilloma — Papillome plantaire



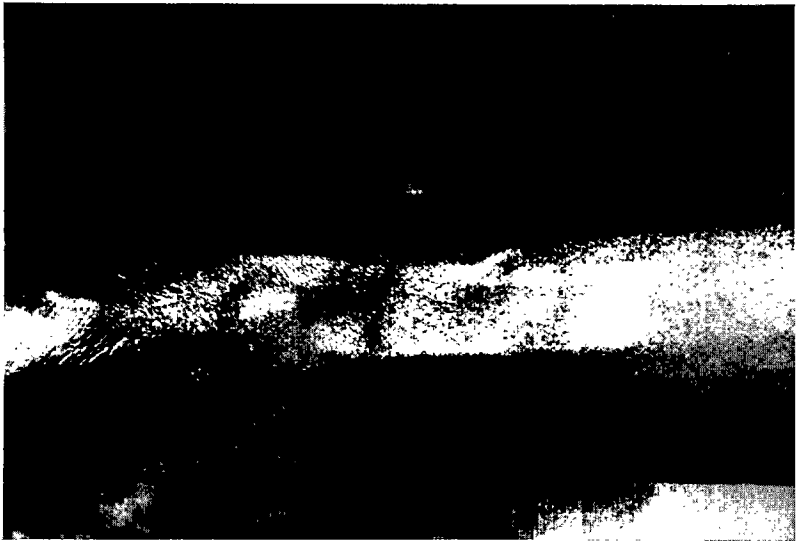Multiple papules of the face — Papules multiples de la face

**10. OTHER EARLY SKIN LESIONS — AUTRES LÉSIONS CUTANÉES RÉCENTES**




Papules on outer surface of right forearm — Papules sur la face externe de l'avant-bras droit

**11. OTHER EARLY SKIN LESIONS — AUTRES LÉSIONS CUTANÉES PRIMAIRES**



Pigmented macules on pigmented surface of right forearm — Macules pigmentées sur une partie pigmentée de l'avant-bras droit

12. OTHER EARLY SKIN LESIONS — AUTRES LÉSIONS CUTANÉES RÉCENTES



Desquamation over right upper quarter of anterior surface of chest — Desquamation sur le quart supérieur de la face antérieure du thorax

13. HYPERKERATOSES — HYPERKÉRATOSE



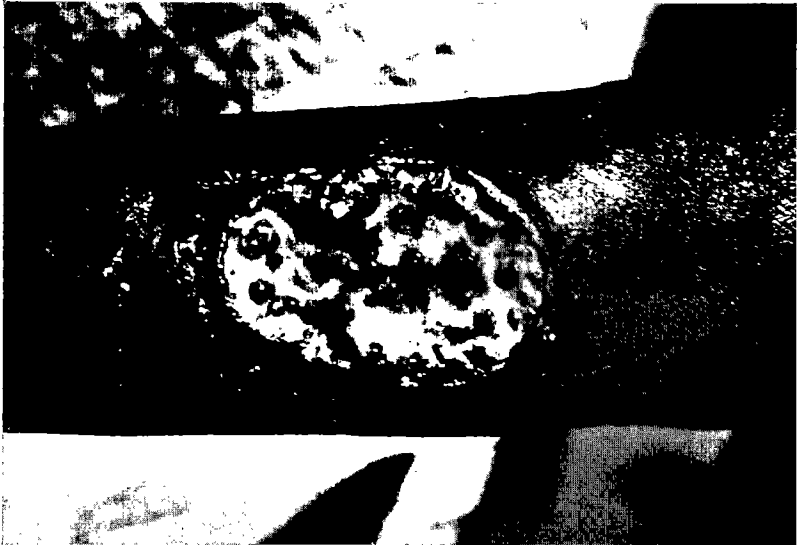Plantar changes in secondary yaws — Plan secondaire : altérations plantaires

#### 14. HYPERKERATOSES — HYPERKÉRATOSE




Palmar changes in tertiary yaws; slight contracture of little finger, probably not due to yaws —  
Pian tertiaire: altérations palmaires; légère contracture du 5<sup>e</sup> doigt, qui n'est probablement  
pas d'origine pianique

#### 15. GUMMATA AND ULCERS — GOMMES ET ULCÈRES

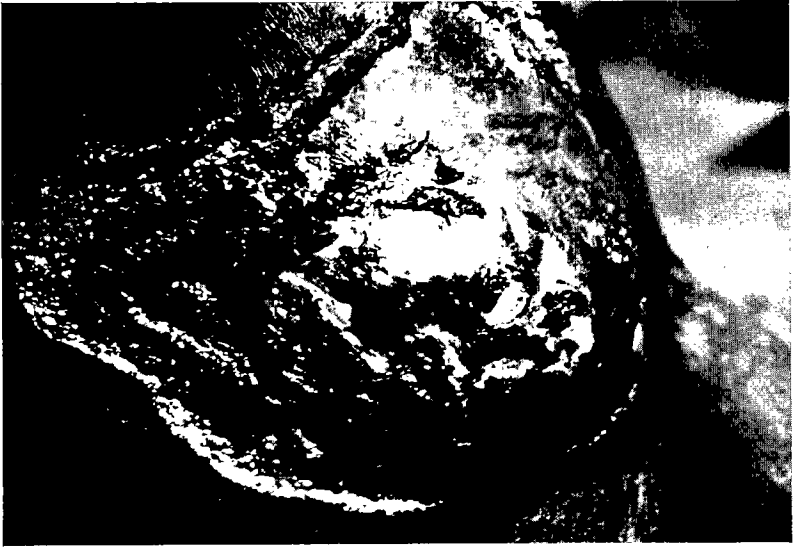

Indolent ulceration on anterior surface of left leg — Ulcération à évolution lente sur la face  
antérieure de la jambe gauche



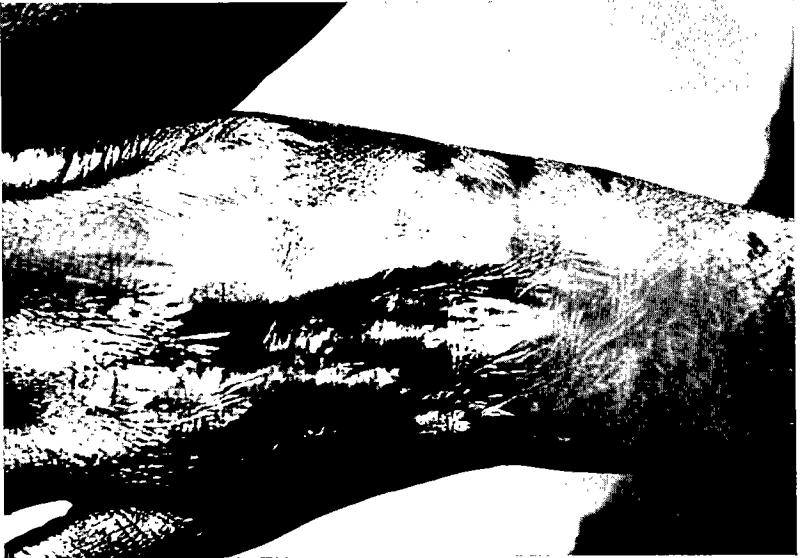Early lesions — Lésions primaires

**17. GUMMATA AND ULCERS — GOMMES ET ULCÈRES**



Spreading ulceration and spontaneous healing on right breast — Ulcération extensive et cicatrisation spontanée du sein droit

**18. GUMMATA AND ULCERS — GOMMES ET ULCÈRES**

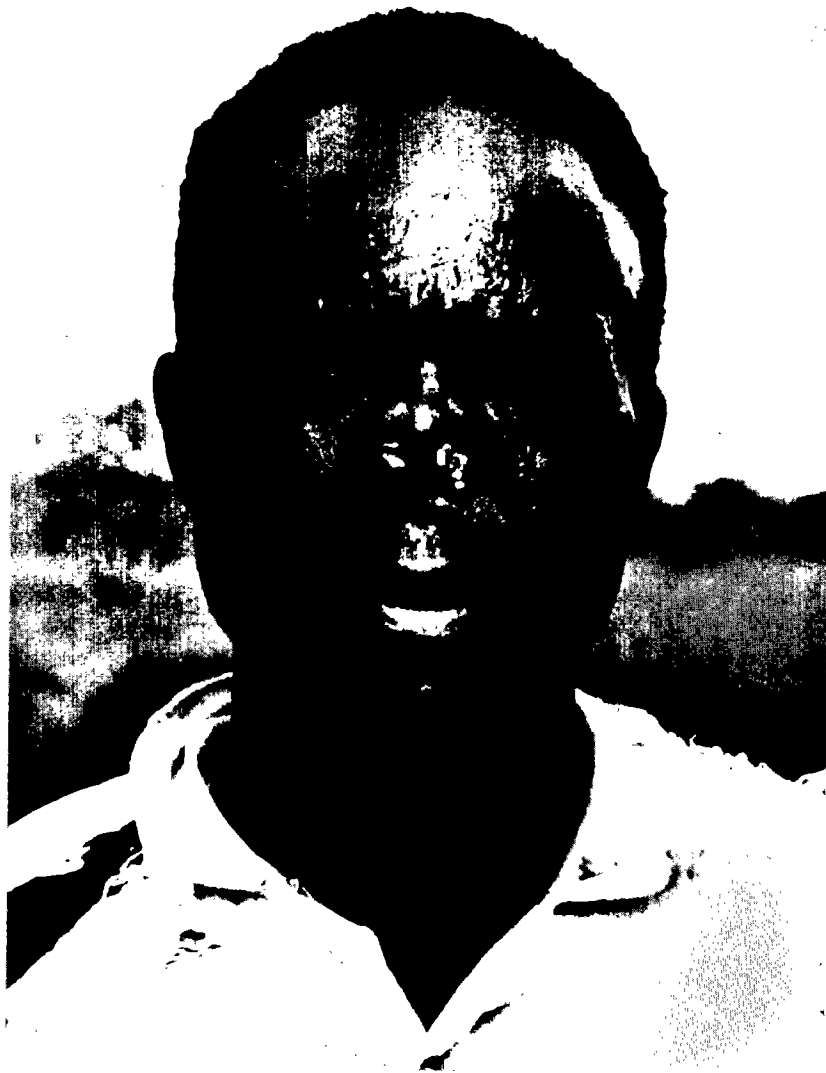

Atrophic scars resulting from tertiary ulceration — Pian tertiaire : cicatrices rétractiles d'ulcérations



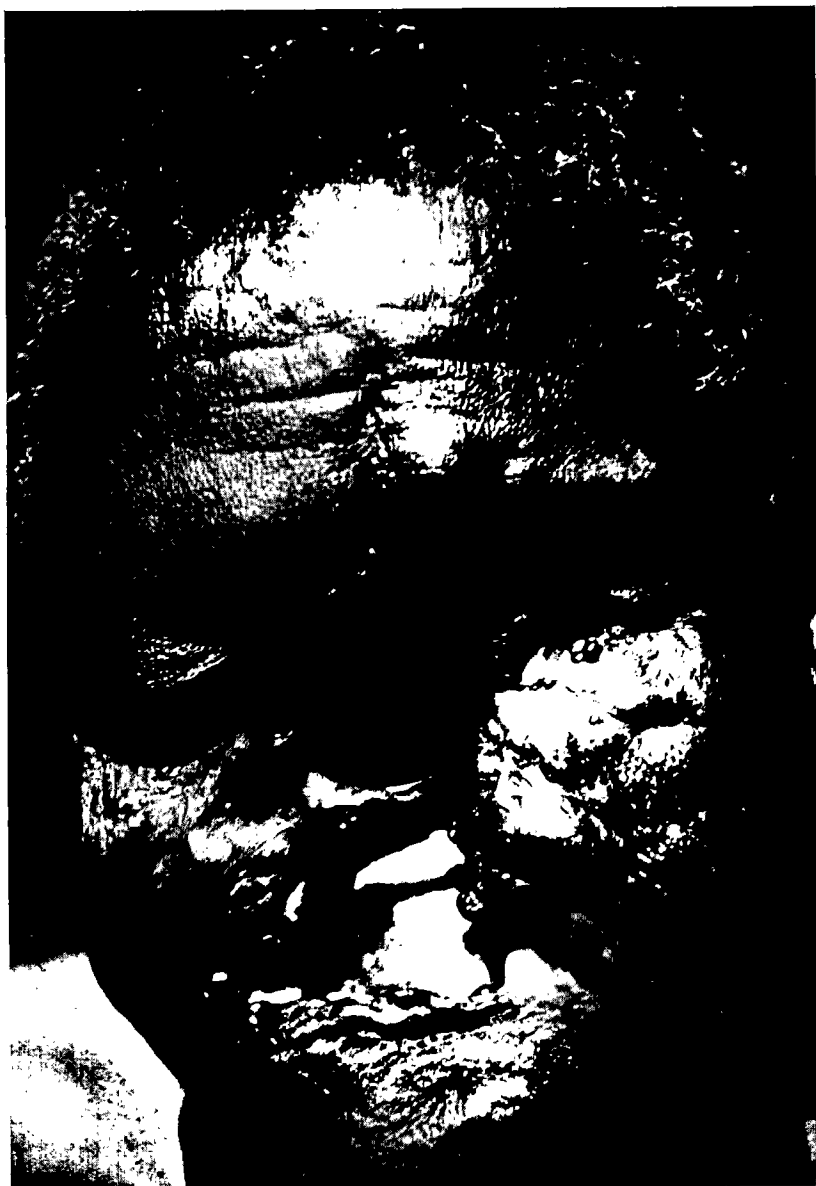Severe ulceration — Ulcération grave

20. GANGOSA (RHINOPHARYNGITIS MUTILANS) — GANGOSA  
(RHINOPHARYNGITE MUTILANTE)

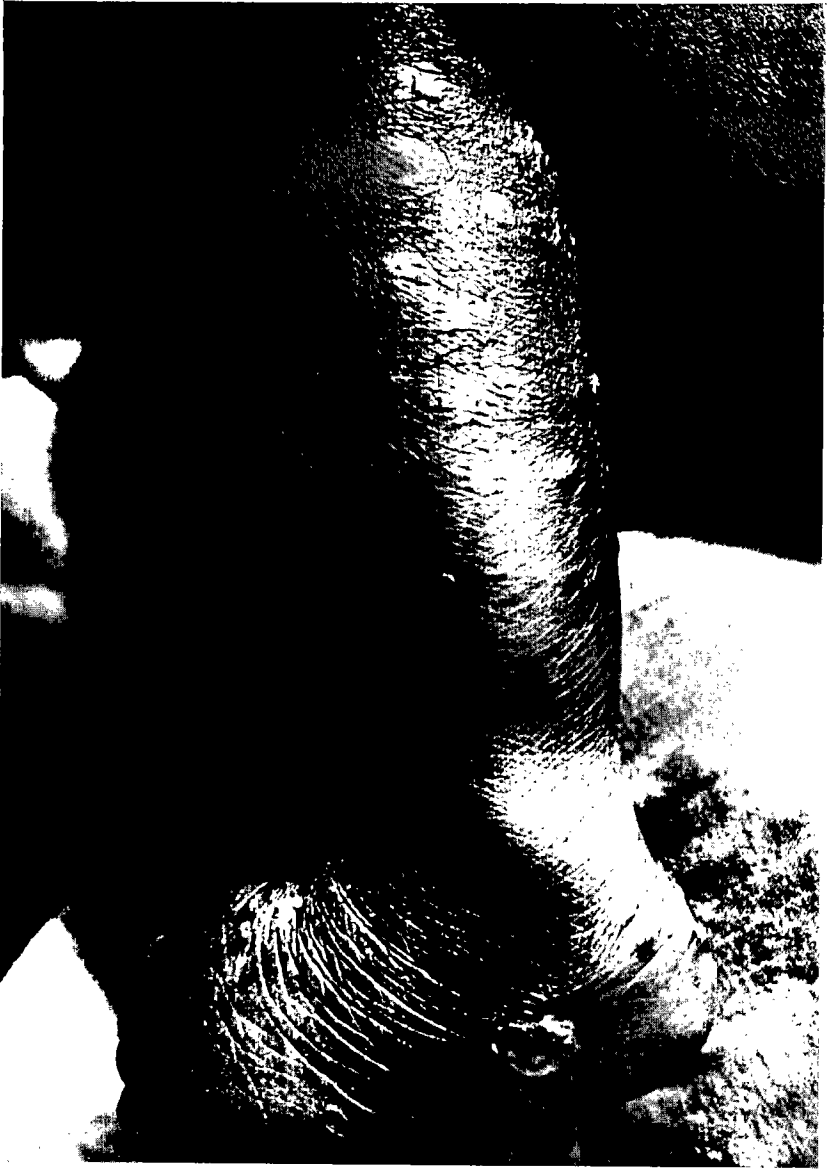

Moderate gangosa — Gangosa restreinte

21. GANGOSA (RHINOPHARYNGITIS MUTILANS) — GANGOSA  
(RHINOPHARYNGITE MUTILANTE)

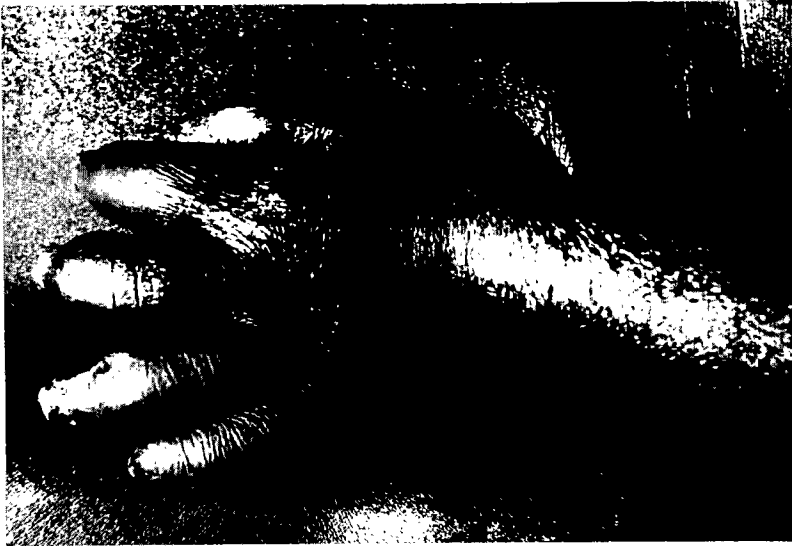

Gross gangosa — Gangosa avancée



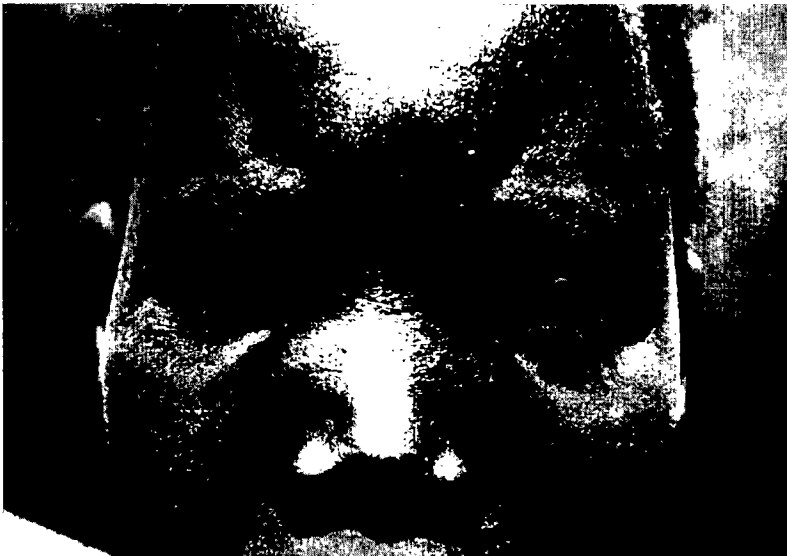Secondary bone lesions with generalized swelling of limb, and scars of recently healed secondary skin lesions — Lésions osseuses secondaires avec œdème généralisé du membre et cicatrices récentes de lésions cutanées secondaires

23. BONE AND JOINT LESIONS — LÉSIONS OSSEUSES ET ARTICULAIRES

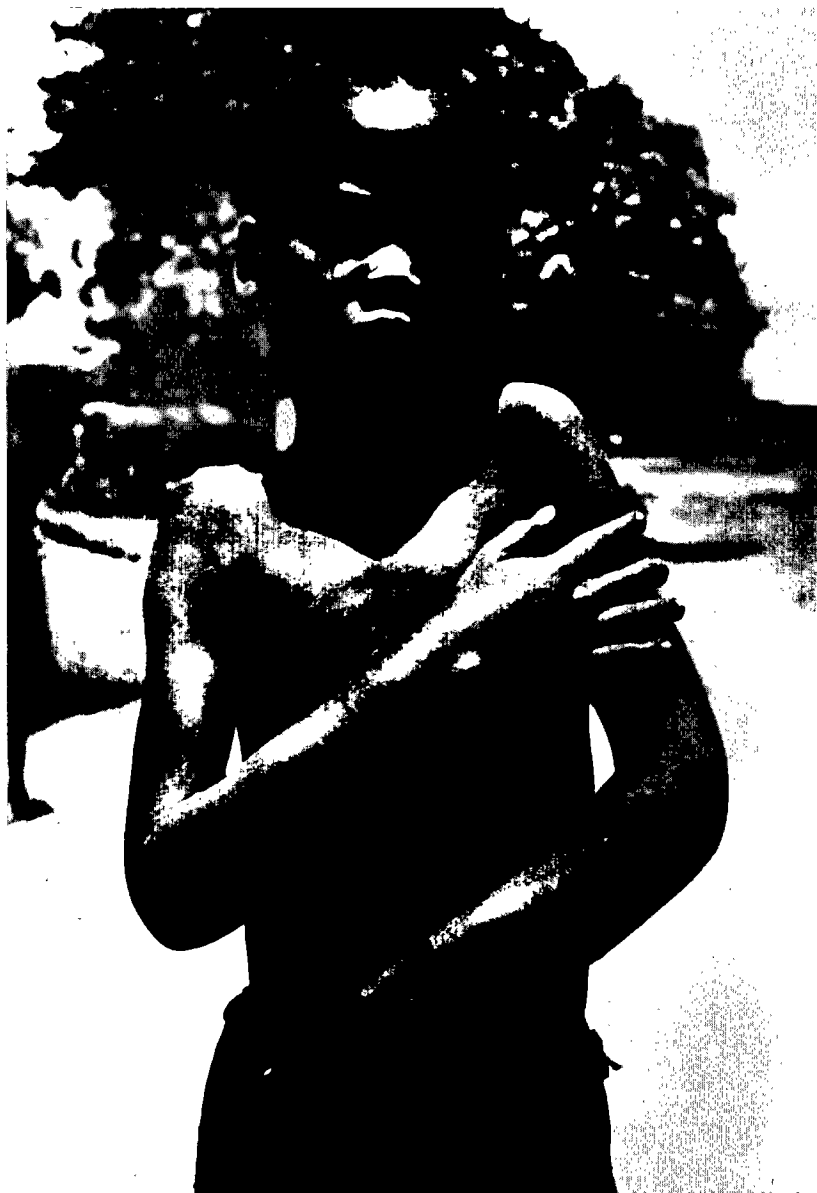

Secondary polydactylitis — Polydactylite secondaire

4. BONE AND JOINT LESIONS — LÉSIONS OSSEUSES ET ARTICULAIRES



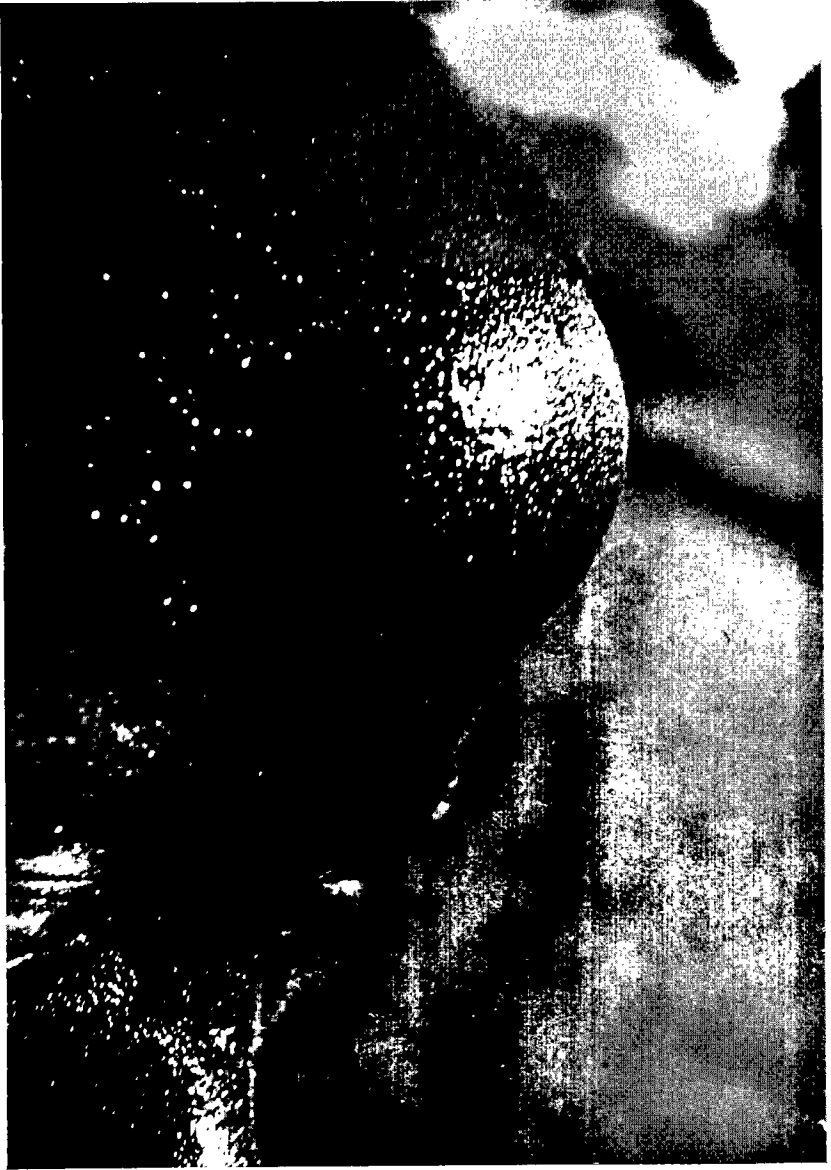Goundou — Goundou



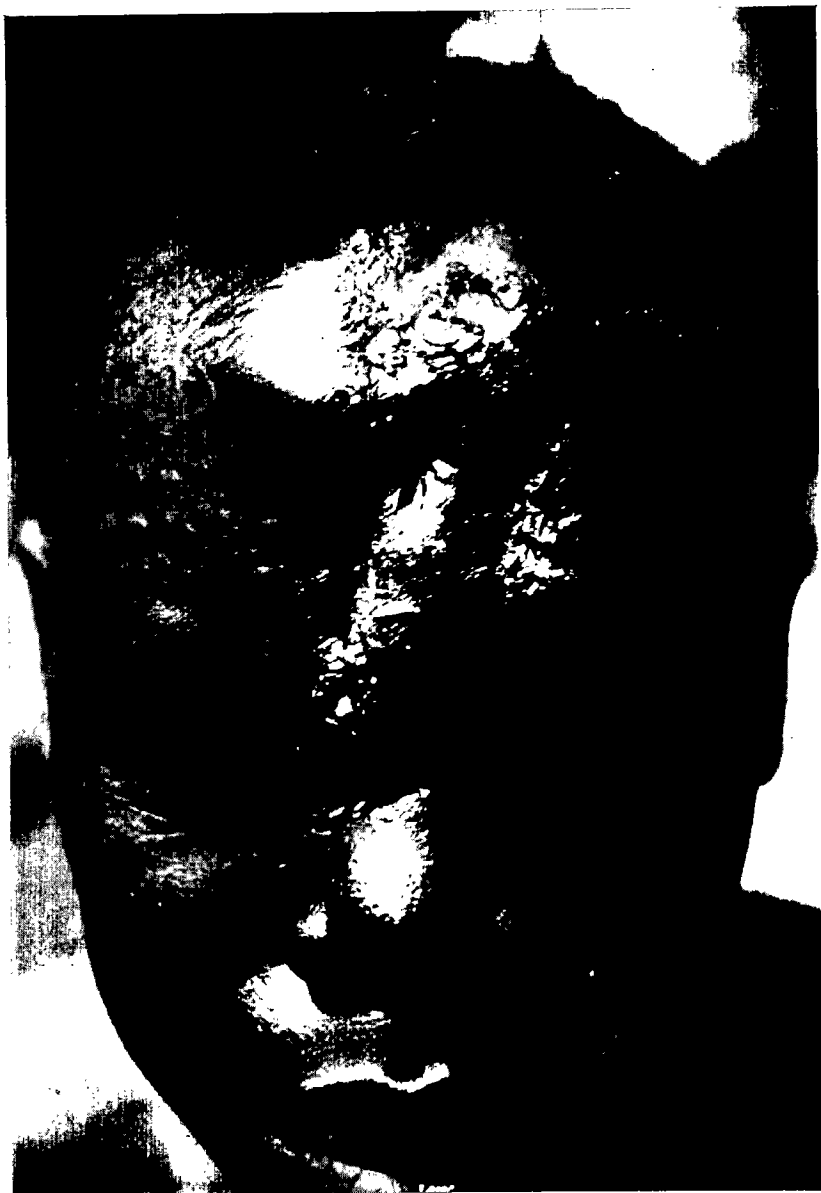Tertiary bone lesion ; nodular lesions and frontal lesion — Lésion osseuse tertiaire ; lésions ganglionnaires et lésion frontale



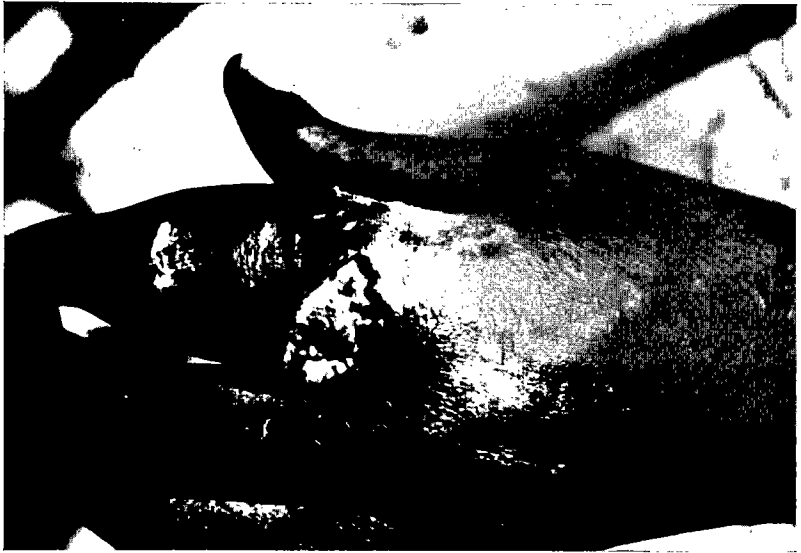Tertiary bone lesions with ulceration through skin of lesions of left tibia — Lésions osseuses tertiaires et lésions ulcérées du tibia gauche



Early tertiary skull lesion — Lésion tertiaire du crâne, à son début

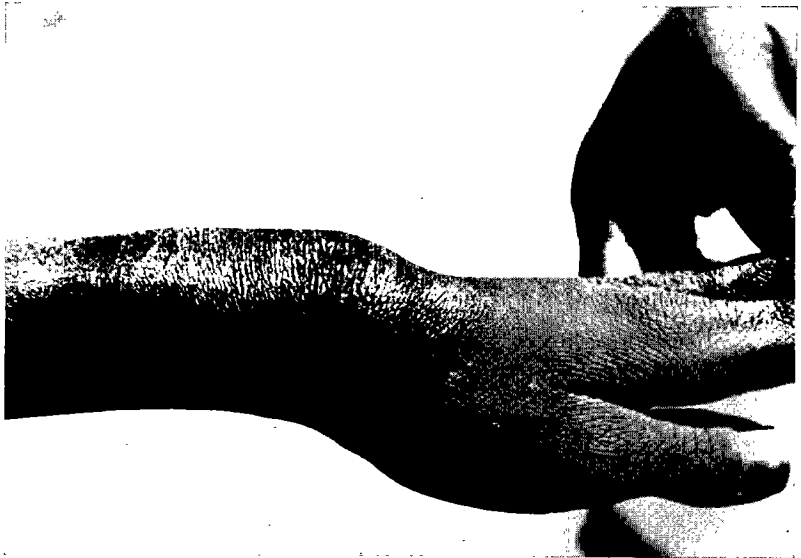

Late tertiary skull lesion — Lésion tertiaire avancée du crâne



Tertiary monodactylitis with ulceration through skin — Monodactylite tertiaire avec ulcération

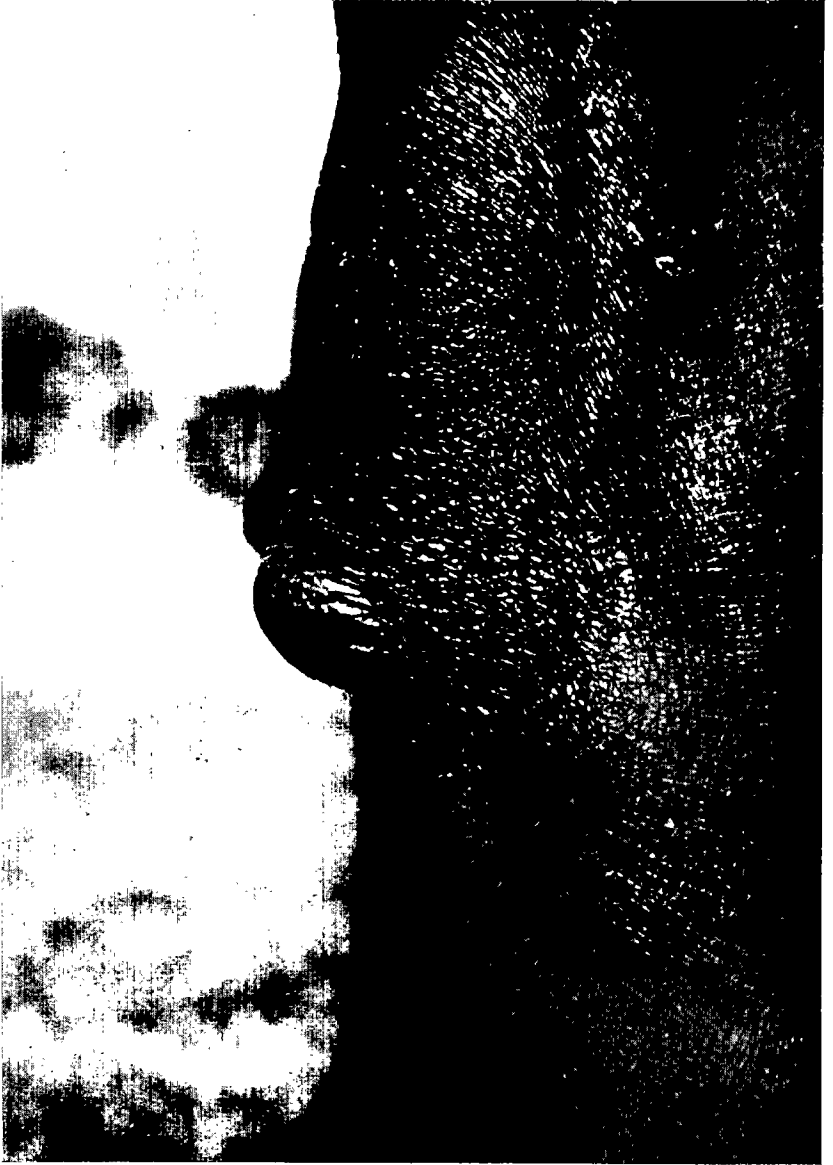30. OTHER MANIFESTATIONS — AUTRES MANIFESTATIONS



Ganglion of left wrist — Tuméfaction de la gaine tendineuse du poignet gauche



Juxta-articular nodules in patellar region — Nodules juxta-articulaires de la région rotulienne



Juxta-articular nodules on elbows — Nodules juxta-articulaires des coudes

LIST OF PARTICIPANTS  
LISTE DES PARTICIPANTS

Dr R. E. Anderson (Malaya)	Dr E. Petrus (Haïti)
Dr W. M. Bonne (WHO — OMS)	Dr K. D. F. Piyaseeli (Ceylon)
Dr E. H. Braff (Viet-Nam)	Dr R. V. Rajam (India)
Dr A. H. Cruz (Philippines)	Dr M. L. Raje (India)
Dr S. Daengsvang (Thailand)	Dr S. R. Rao (India)
Miss J. M. R. Delmotte (WHO — OMS)	Dr D. V. Ratnam (India)
Dr J. Gay Prieto (Espagne)	Dr C. R. Rein (USA)
Dr F. Nery Guimarães (Brésil)	Dr F. W. Reynolds (WHO — OMS)
Dr C. J. Hackett (Great Britain)	Dr D. R. Sahu (India)
Dr G. W. Harley (Liberia)	Dr R. Sánchez Pérez (Venezuela)
Dr J. Helle (WHO — OMS)	Dr P. Schutzenberger (WHO — OMS)
Dr K. R. Hill (Jamaica)	Dr J. S. Serma (India)
Dr D. R. Huggins (WHO — OMS)	Dr F. Simoões da Cruz Ferreira (Portugal)
Dr N. Jungalwalla (WHO — OMS)	Dr K. W. C. Sinclair-Loutit (WHO/UNICEF — OMS/FISE)
Mr. S. M. Keeny (UNICEF — FISE)	Dr J. Soedarsono (Indonesia)
Dr D. K. Kitchen (USA)	Dr M. Soetopo (Indonesia)
Dr R. Kodijat (Indonesia)	Dr F. Soliman (WHO — OMS)
Dr S. M. Laird (WHO — OMS)	Dr B. Sundaesan (India)
Dr S. Levitan (WHO — OMS)	Dr B. Suvanasara (Thailand)
Dr H. Y. Li (WHO — OMS)	Dr T. Thooun (Thailand)
Dr Lim Ek Quee (Indonesia)	Dr H. A. Tucker (WHO — OMS)
Dr P. Limbos (Congo Belge)	Dr L. H. Turner (Malaya)
Dr E. Massal (Nouvelle-Calédonie)	Dr D. Ungar (Nigeria)
Dr W. L. Neal (North Borneo)	Dr G. Varela (Mexique)
Dr Nguyen Binh Nghien (Viet-Nam)	Dr M. A. Vaucel (France)
Dr P. L. Nirula (UNICEF — FISE)	Dr R. Wasito (Indonesia)
Dr C. de Noronha (Portugal)	Dr R. R. Willcox (Great Britain)
Dr H. A. P. C. Oomen (Netherlands)	Mrs. M. Yap (Indonesia)
Dr A. J. Patterson (WHO — OMS)	

